

**Az Emberi Erőforrások Minisztériuma szakmai irányelve az endoszkópos ultrahang diagnosztikus és terápiás alkalmazásáról**

(hatályos: 2017.10.04 - )

2017. EüK. 15. szám EMMI szakmai irányelv

**Típusa:** Klinikai egészségügyi szakmai irányelv

**Azonosító:** 001538

**Érvényesség:** 2020. 10. 01.

**I. IRÁNYELVFEJLESZTÉSBEN RÉSZTVEVŐK**

**Társszerző Egészségügyi Szakmai Kollégiumi Tagozat(ok):**

**Gastroenterológiai és Hepatológiai Tagozat**

**dr. Czakó László**, gasztroenterológus, MGT Endoszkópos Szekció vezetőségi tagja, MGT Endoszkópos Ultrahang Szekció vezetőségi tagja, társszerző

**dr. Dubravcsik Zsolt**, gasztroenterológus, MGT Endoszkópos Szekció vezetőségi tagja, MGT Endoszkópos Ultrahang Szekció vezetőségi tagja, társszerző

**dr. Gasztonyi Beáta**, gasztroenterológus, MGT Endoszkópos Ultrahang Szekció vezetőségi tagja, társszerző

**dr. Hamvas József**, gasztroenterológus, MGT Endoszkópos Ultrahang Szekció volt elnöke, társszerző

**dr. Pakodi Ferenc**, gasztroenterológus, MGT Endoszkópos Ultrahang Szekció elnöke, társszerző

**dr. Szepes Attila**, gasztroenterológus, MGT Endoszkópos Szekció volt elnöke, Gastroenterológiai és Hepatológiai Tagozat Tanácsadó Testület tagja, társszerző

**dr. Szepes Zoltán**, gasztroenterológus, MGT Endoszkópos Szekció vezetőségi titkára, Gastroenterológiai és Hepatológiai Tagozat Tanácsadó Testület tagja, társszerző

**Véleményező Egészségügyi Szakmai Kollégiumi Tagozat(ok):**

**1. Onkológia és sugárterápia Tagozat**

Prof. Dr. Kásler Miklós, tagozatvezető, klinikai onkológus, sebész, plasztikai sebész, szájsebész, MTA doktora, Klinikai Onkológiai Grémium elnöke, véleményező

**2. Sebészet Tagozat**

Prof. Dr. Oláh Attila, tagozatvezető, sebész, MTA doktora, Magyar Sebész Társaság volt elnöke, véleményező

**3. Tüdőgyógyászat Tagozat**

Dr. Pápai-Székely Zsolt, pulmonológus, Magyar Bronchológiai Egyesület vezetőségi tagja, volt elnöke, WABIP elnöke

Dr. Szima Barna, pulmonológus, Magyar Bronchológus Egyesület elnöke

Dr. Grmela Gábor, pulmonológus, Magyar Bronchológiai Egyesület vezetőségi tagja, titkára

***„Az egészségügyi szakmai irányelv készítése során a szerzői függetlenség nem sérült.”***

***„Az egészségügyi szakmai irányelvben foglaltakkal a fent felsorolt egészségügyi szakmai kollégiumi tagozatok vezetői dokumentáltan egyetértenek.”***

**Az irányelvfejlesztés egyéb szereplői**

**Betegszervezet(ek) tanácskozási joggal: –**

**Egyéb szervezet(ek) tanácskozási joggal: –**

**Szakmai társaság(ok) tanácskozási joggal: –**

**Független szakértő(k): –**

## II. ELŐSZÓ

A bizonyítékokon alapuló egészségügyi szakmai irányelvek az egészségügyi szakemberek és egyéb felhasználók döntéseit segítik meghatározott egészségügyi környezetben. A szisztematikus módszertannal kifejlesztett és alkalmazott egészségügyi szakmai irányelvek, tudományos vizsgálatok által igazoltan, javítják az ellátás minőségét. Az egészségügyi szakmai irányelvben megfogalmazott ajánlások sorozata az elérhető legmagasabb szintű tudományos eredmények, a klinikai tapasztalatok, az ellátottak szempontjai, valamint a magyar egészségügyi ellátórendszer sajátosságainak együttes figyelembevételével kerülnek kialakításra. Az irányelv szektorsemleges módon fogalmazza meg az ajánlásokat. Bár az egészségügyi szakmai irányelvek ajánlásai a legjobb gyakorlatot képviselik, amelyek az egészségügyi szakmai irányelv megjelenésekor a legfrissebb bizonyítékokon alapulnak, nem pótolhatják minden esetben az egészségügyi szakember döntését, ezért attól indokolt esetben dokumentáltan el lehet térni.

## III. HATÓKÖR

**Egészségügyi kérdéskör:** Endoszkópos ultrahang

**Ellátási folyamat szakasza(i):** diagnosztika, terápia és gondozás

**Érintett ellátottak köre:** gasztroenterológiai daganatos betegségben szenvedők,

pulmonológiai daganatos betegségben szenvedők,

gyulladásos pancreas betegségben szenvedők, gyulladásos bélbetegségben szenvedők

**Érintett ellátók köre**

**Szakterület:** 0104 gasztroenterológia

1900 tüdőgyógyászat

1200 klinikai onkológia

0200 sebészet

**Egyéb specifikáció: –**

A szakmai irányelv teljes verziója a szakmai kollégium honlapján (<https://kollegium.aEEK.hu>) található.

**IV. MEGHATÁROZÁSOK**

**1. Fogalmak**

Endoszkópos ultrahang: a gasztrointesztinális traktus (nyelőcső, gyomor, nyombél) falának és a környező szöveteknek (mediastinum, hasnyálmirigy, epeutak, kismedence) ultrahanggal történő nagy felbontású ábrázolását lehetővé tevő vizsgálat.

Staging: a daganat lokális és távoli kiterjedésének megítélése, amely alapvetően meghatározza az alkalmazandó kezelést. A daganatok kiterjedésének klasszifikációja a TNM rendszer alapján történik (Sobin LH, Gospodarowicz MK, Wittekind C (editors): The TNM Classification of Malignant Tumours 7th edition, Wiley-Blackwell, 2009)

**2. Rövidítések**

ASGE: American Society for Gastrointestinal Endoscopy

CEA : carcinoembrionális antigén

CRT: kemoradioterápia

CT: komputertomográfia

DLBC: diffúz nagy B-sejtes lymphoma

EMR: endoszkópos mucosa-reszekció

ESD: endoszkópos submucosa-disszekció

ERCP: endoszkópos retrográd cholangio-pancreatográfia

ESGE: European Society for Gastrointestinal Endoscopy

EBUS: Endobronchialis ultrahang

EBUS-TBNA: Endobronchialis ultrahang transbronchialis tűaspiratio

EUS-B: Endoszkópos (esophagus) ultrahang vizsgálat EBUS endoszkóppal

EUH: endoszkópos ultrahang

FNA: vékonytű aspiráció

G: gauge

GIST: gasztrointesztinális stromális tumor

IDUH: intraduktális ultrahang

IPMN: intraduktális papilláris mucinosus neoplázia

MEN1: 1-es típusú többszörös endokrin neoplasia

MALT: nyálkahártya-asszociált nyirokszövetből kiinduló lymphoma

MDCT: multidetektoros komputertomográfia

MR: mágneses rezonancia

MRCP: mágneses rezonanciás cholangio-pancreatográfia

NET: neuroendokrin tumorok

NCCN: National Comprehensive Cancer Network

NSAID: nem szteroid gyulladásgátló

NHL: non-Hodgkin lymphoma

PET: pozitronemissziós tomográfia

PTD: percutan transhepaticus drenázs

R-EBUS: radial EBUS

R-EBUS-GS: radial EBUS with guide sheath

ROSE: rapid on site cytopathological examination

RUH: rectalis ultrahang

SET: subepitheliális tumorok

TCB: vastagtű-(tru-cut) biopszia

TNM: tumor – nyirokcsomó – metasztázis

UH: ultrahang

WOPN: walled-off pancreas necrosis

### **3. Bizonyítékok szintje**

Az evidencia osztályozása az UpToDate® nemzetközileg elfogadott rendszere alapján került elvégzésre (<http://www.uptodate.com/home/grading-tutorial#>), amely irányelveket az 1. táblázat ismerteti.

**1. táblázat.** Az evidenciák osztályozásának rendszere (átvéve [www.uptodate.com/home/grading-tutorial#](http://www.uptodate.com/home/grading-tutorial#))

<b>Ajánlás foka (GRADE)</b>	<b>Kockázat/haszon aránya</b>	<b>Alátámasztó bizonyíték minősége</b>	<b>Következtetések</b>
1A Erős javaslat. Kiemelkedő minőségű evidencia.	A haszon egyértelműen meghaladja a kockázatot és terheket.	Következetes bizonyíték jól kivitelezett randomizált, kontrollált vizsgálatok alapján, vagy ellentmondást nem tűrő bizonyíték egyéb formája. További vizsgálat nem valószínű, hogy megváltoztatja meggyőződésünket a haszon és kockázat megbecslésében.	Erős javaslat, a betegek többségében alkalmazható a legtöbb körülmény mellett, fenntartások nélkül.
1B Erős javaslat. Mérsékelt minőségű evidencia.	A haszon egyértelműen meghaladja a kockázatot és terheket.	Bizonyíték randomizált, kontrollált vizsgálatok alapján fontos megszorításokkal (ellentmondó eredmények, módszertani hiányosságok – indirekt vagy pontatlan), vagy nagyon erős bizonyíték egyéb formája. További vizsgálat (ha végeznek) valószínűleg hatással lesz a meggyőződésünkre a haszon és kockázat megbecslésében, és megváltoztathatja a becslést.	Erős javaslat, valószínűleg alkalmazható a betegek többségében.
1C Erős javaslat. Alacsony minőségű evidencia.	A haszon valószínűleg meghaladja a kockázatot és terheket, és fordítva.	Bizonyíték megfigyeléses vizsgálatok, nem szisztematikus klinikai tapasztalat vagy komoly hiányosságokkal bíró randomizált, kontrollált vizsgálatok alapján. A hatás megbecslése bizonytalan.	Relatív módon erős javaslat; megváltozhat, ha magasabb minőségű evidencia lesz elérhető.
2A Gyenge	A haszon közel	Következetes bizonyíték jól	Gyenge javaslat,

javaslat. Kiemelkedő minőségű evidencia.	egyensúlyban van a kockázattal és terhekkal.	kivitelezett randomizált, kontrollált vizsgálatok alapján, vagy ellentmondást nem tűrő bizonyíték egyéb formája. További vizsgálat nem valószínű, hogy megváltoztatja meggyőződésünket a haszon és kockázat megbecslésében.	a legjobb intézkedés különbözhet a körülmények, betegek vagy társadalmi értékek függvényében.
2B Gyenge javaslat. Mérsékelt minőségű evidencia.	A haszon közel egyensúlyban van a kockázattal és terhekkal; némi bizonytalanság a haszon, kockázat és terhek megbecslésében.	Bizonyíték randomizált, kontrollált vizsgálatok alapján fontos megszorításokkal (ellentmondó eredmények, módszertani hiányosságok – indirekt vagy pontatlan), vagy nagyon erős bizonyíték egyéb formája. További vizsgálat (ha végeznek) valószínűleg hatással lesz a meggyőződésünkre a haszon és kockázat megbecslésében, és megváltoztathatja a becslést.	Gyenge javaslat, az alternatív megközelítés valószínűleg hasznosabb néhány beteg esetében, bizonyos körülmények között.
2C Gyenge javaslat.  Alacsony minőségű evidencia.	Bizonytalanság a haszon, kockázat és terhek megbecslésében; a haszon közel egyensúlyban lehet a kockázattal és terhekkal.	Bizonyíték megfigyeléses vizsgálatok, nem szisztematikus klinikai tapasztalat vagy komoly hiányosságokkal bíró randomizált, kontrollált vizsgálatok alapján. A hatás megbecslése bizonytalan.	Nagyon gyenge javaslat; egyéb alternatívák egyaránt elfogadhatóak lehetnek.

#### 4. Ajánlások rangsorolása

<http://www.uptodate.com/home/grading-tutorial#>

#### V. BEVEZETÉS

##### 1. A témakör hazai helyzete, a témaválasztás indoklása

A gasztroenterológiai daganatok incidenciája, mortalitása kiemelkedően magas Magyarországon, az ide vonatkozó nemzetközi statisztikai adatbázisokban vezető helyen szerepel hazánk (European J.

Cancer 2013; 49:1374-1403). Arányaiban az emésztőszerv-rendszeri daganatos megbetegedésekből származó halálozások száma növekedett a legnagyobb mértékben az elmúlt 50 évben (Statisztikai Szemle 2013; 90:544-558). 2011-ben 9008 gasztrointesztinális daganatos megbetegedés került Magyarországon bejelentésre (Nemzeti Rákregiszter és Biostatistikai Központ), ami óriási népegészségügyi terhet ró az országra. A gasztrointesztinális daganatok terápiája a szövettani tipizáláson és a daganat kiterjedésén alapul, melyek megállapításában nélkülözhetetlen az endoszkópos ultrahang vizsgálat.

Az endoszkópos ultrahang használatával egészségnyereséget, az egészségügyi ellátás minőségének és a beteg kimenetel (túlélés, életminőség) javulását, hatékonyabb erőforrás felhasználást lehet elérni. Az endoszkópos ultrahang érzékenyebb a daganatok felismerésében (pl. pancreas neuroendokrin tumorai, cysticus pancreas tumorok, gasztrointesztinális submucosus daganatok) és a lokális kiterjedés megítélésében, mint a lényegesen költségesebb komputer tomográfia vagy a mágneses rezonanciás képalkotás (Neuroendocrinology 2012;95:98–119, Gastrointest. Endosc. Clin. N. Am. 2012;22:187–205). Az endoszkópos ultrahangvizsgálat elvégzése az esetek 30–70%-ában változtatta meg a daganatos betegek kezelési stratégiáját (Eur. J. Cardiothorac. Surg. 2011;40:636–641, Gastrointest Endosc. 2010;71:500–504, World J Gastroenterol 2010;16:691–697). Az endoszkópos ultrahang vezérelt mintavétel pontosabb és kevesebb szövődménnyel jár, mint a perkután mintavétel, és kisebb a tumorszóródás lehetősége (Endoscopy 2011;43:897–912). Alkalmazásával invazív, költséges vizsgálómódszerek válhatnak ki (pl. mediasztinoszkópia, endoszkópos retrográd kolangio-pankreatográfia) (JAMA 2010; 304:2245–52, J Gastroenterol Hepatol. 2005;20:1707–11). Az endoszkópos ultrahang-vezérelt cysta folyadék aspiráció teszi egyedül lehetővé a pancreas benignus és malignus cystosus folyamatainak elkülönítését (Dig. Dis. Sci. 2010;55:2756–2766). Pancreas-carcinoma szempontjából fokozott rizikójú egyének szűrővizsgálatára az endoszkópos ultrahang vizsgálat tűnik hatásosnak és költséghatékonyak (World J. Gastroenterol. 2012;18:4243–4256). A terápiás beavatkozások közül az endoszkópos ultrahang vezérelt pancreas pseudocysta és a walled-off pancreas necrosis drenázs sikeressége megegyezik a sebészi drenázs sikerességével, azonban az endoszkópos technika olcsóbb, rövidebb kórházi tartózkodással és jobb életminőséggel jár (Gastroenterology 2013;145:583–590, JAMA 2012;307:1053–1061). Az endoszkópos ultrahang vezérelt plexus coeliacus neurolízis hatásos és biztonságos módszer a pancreas carcinoma okozta fájdalom csillapításában, mely kiszorította az ultrahang és komputer tomográfia vezérelt technikákat (Pancreatology 2011;11 (Suppl 2):52–58). (Összefoglaló irodalmak: NCCN Guidelines: [http://www.nccn.org/professionals/physician\\_gls/f\\_guidelines.asp](http://www.nccn.org/professionals/physician_gls/f_guidelines.asp), Orv. Hetil. 2012;153:93–101).

Az endoszkópos ultrahang az elmúlt évtizedben a gasztrointesztinális endoszkópos diagnosztikai és operatív technikák egyik legdinamikusabban fejlődő területe. A vizsgálómódszer az utóbbi években kezdett teret nyerni Magyarországon. Az endoszkópos ultrahangos centrumok és az elvégzett vizsgálatok száma folyamatosan növekszik, de még nagy a lemaradásunk a nemzetközi szinttől.

Aktuálisan nincs hivatalosan megjelentetett érvényben lévő irányelv az endoszkópos ultrahang alkalmazásáról.

A javasolt szakmai irányelv készítésének célja, hogy az endoszkópos ultrahang vizsgálat indikációjáról, előnyeiről egy magyar nyelvű szakmai útmutatás készüljön a hazai belgyógyászok, gasztroenterológusok, onkológusok, sebészek, radiológusok és pulmonológusok számára.

Az endoszkópos ultrahang tudományos evidenciáknak megfelelő használatával egészségnyereséget, az egészségügyi ellátás minőségének és a beteg kimenetel (túlélés, életminőség) javulását, hatékonyabb erőforrás felhasználást lehet elérni.

## **2. Felhasználói célcsoport**

A jelen szakmai irányelv a gasztroenterológiai és pulmonológiai daganatos betegségekben és a gyulladással pancreas és bélbetegségben szenvedő betegeket ellátó orvosokra vonatkozik.

## **3. Kapcsolat a hivatalos hazai és külföldi szakmai irányelvekkel**

### **Egészségügyi szakmai irányelv előzménye:**

Hazai egészségügyi szakmai irányelv ebben a témakörben még nem jelent meg.

### **Kapcsolat külföldi szakmai irányelv(ek)kel:**

Jelen irányelv ajánlásait az eredeti bizonyítékok feldolgozásával fogalmazták meg, nincs kapcsolata külföldi irányelvekkel. / Jelen irányelv az alábbi külföldi irányelv(ek) ajánlásainak adaptációjával készült (lásd Irodalomjegyzék).

### **Kapcsolat hazai egészségügyi szakmai irányelv(ek)kel:**

Jelen irányelv nem áll kapcsolatban más hazai egészségügyi szakmai irányelvvvel.

## **VI. AJÁNLÁSOK SZAKMAI RÉSZLETEZÉSE**

### **1. Nyelőcsőtumor staging**

#### **Ajánlás1**

**EUH végzése javasolt minden nem metasztatizáló nyelőcsőtumor esetén (GRADE 2/B). EUH-FNA végzése javasolt a regionális N stádium meghatározására T1 nyelőcsőtumor esetén, valamint távoli nyirokcsomó és máj bal lebenyi metasztázis, valamint peritoneális carcinomatosis gyanúja esetén (GRADE 1/B).**

**Az EUH alkalmazása a neoadjuváns kezelés utáni restagingre és a neoadjuváns kezelés hatásosságának megítélésére nem javasolt (GRADE 1/B). Sztenotizáló nyelőcsőtumor tágítása az EUH vizsgálat elvégzéséhez nem javasolt. (GRADE 2/B).**

Az EUH fontos szerepet játszik a nyelőcsőtumor TNM-rendszer szerinti állapotfelmérésében és ez által a kezelési terv felállításában.

A legfrissebb amerikai NCCN (National Comprehensive Cancer Network) ajánlás szerint korai nyelőcsőrák (Tis, T1a) esetén ablatív technikák jönnek szóba (például EMR). T1b N0 stádiumú daganatok elsődlegesen sebészi úton kezelendők (NB: T1a tumor esetén is választható a sebészi megoldás az endoszkópos technikák helyett). Nyirokcsomó-pozitív T1b tumorok, illetve T2–T4a daganatok (a nyirokcsomóstátustól függetlenül) esetén neoadjuváns kezelési mód választandó. A távoli metasztázist adó (T×M1) vagy lokálisan előrehaladott (T4b) tumoroknál pedig csak palliatív terápia jön szóba [1]. A TNM-besoroláson kívül a kezelést még több tényező is befolyásolja, többek között a tumor lokalizációja vagy a beteg általános állapota (performance status).



A lokoregionális stádiumok felmérésében (T és N stádiumok) az EUH a legérzékenyebb, míg a távoli metasztázisok (M stádium) kimutatásában a CT érzékenysége jobb. (T stádium: EUH vs. CT: szenzitivitás 71–100% vs. 40–80%, és specificitás 67–100% vs. 14–97%. N stádium: EUH vs. CT: szenzitivitás 60–97% vs. 40–73% és specificitás 40–100% vs. 25–67% [2].) Akkor érdemes EUH-t végezni, ha a CT nem mutat távoli metasztázist. Az EUH-vizsgálat során megítéljük a tumor mélységi terjedését (T stádium). Lényeges szempont a korai nyelőcsőrákok esetén a submucosa invázió eldöntése. Abban az esetben, ha a tumor a submucosába terjed (és ez által T1b besorolást kap), a nyirokcsomóáttét valószínűsége 15–30%, és ezáltal nem endoszkópos, csak sebészi eltávolítás jöhet szóba. A nagyfrekvenciás (20–35 MHz) miniprobe-ok a korai nyelőcső daganatok stáginjében nem pontosabbak, mint a nagy felbontású endoszkópia, így alkalmazásuk nem szükséges a tervezett endoszkópos reszekció előtt [3, 4].

Amikor a tumor már betérjed a muscularis propriába (T2 stádium), a jelenlegi elvek alapján neoadjuváns kezelést javasolunk. Ugyancsak lényeges a szomszédos szervekre való ráterjedés (T4b stádium) bizonyítása, mivel az irrezekabilitást jelent.

A nyelőcső körüli gazdag nyirokérhálózat miatt a nyelőcsőrák már korán metasztatizálhat a helyi nyirokcsomókba. A nyirokcsomóáttétek jelenléte rosszabb túlélést jelent, továbbá a kóros nyirokcsomók száma egyúttal kedvezőtlen prognosztikai faktor is [5].

Az N stádium meghatározásában az EUH-FNA a legérzékenyebb, ezért az iniciális staging alapvető eleme (B szintű ajánlás).

A 10 mm-nél nagyobb átmérőjű, homogéne echószegény, kerek és éles szélű nyirokcsomók metasztázisra utalnak. Mivel nem mindig van jelen egyszerre mind a 4 jel, illetve reaktív nyirokcsomók is mutathatnak hasonló jeleket, FNA-val igazolhatjuk a metasztázis jelenlétét. Az EUH-FNA érzékenysége a nyirokcsomóstátus meghatározásában 87%, ami jobb, mint önmagában az EUH (74%) vagy a spirál-CT (51%) [6]. A lokoregionális nyirokcsomók kimutatása a sebészi reszekció típusát is alapvetően megszabja. Nyaki paraoesophageális nyirokcsomó áttét esetén a gastroesophageális tumorok transhiatalis eltávolítás nem javasolt.

Az M stádium meghatározásában a CT-vizsgálat a pontosabb, ezért a staginget ezzel kezdjük. Megjegyzendő azonban, hogy a CT-negatív esetek 3–5%-ában EUH-val metasztázisok mutathatók ki a máj bal lebenyében, vagy malignus pleuralis folyadékgyülem észlelhető [6]. A truncus coeliacus melletti nyirokcsomók kimutatásában az EUH-FNA a legérzékenyebb 98% szenzitivitással és 100% specificitással. Az EUH ebből a szempontból FNA hiányában is megbízható. A truncus coeliacus melletti kimutatható nyirokcsomók mérettől függetlenül 90%-ban malignusak, míg a 10 mm-nél nagyobbak 100%-ban metasztatikusként tekinthetők [3].

Speciális helyzetet jelentenek a sztenotizáló, az EUH-eszköz számára nem átjárható tumorok (körülbelül az esetek egyharmada). Ebben az esetben a tumortól proximális helyzetből végzett EUH-staging pontatlanabb az előbb felsoroltnál. Azonban ezen tumorok kivétel nélkül T3-4 stádiumúak, így EUH vizsgálat nélkül is neoadjuváns kezelés javasolható. A szűkület feletti nyelőcső EUH megítélése módosíthatja a beteg kezelését: a környező struktúrák (pericardium, aorta, bronchus) érintettsége kontraindikálja a reszekciót, nyaki nyirokcsomó metasztázis, pedig a műtét típusát határozhatja meg. Neoadjuváns kezelés utáni restagingben a PET/CT preferálandó, az EUH ilyen esetben megbízhatatlan, nincs szerepe.

## 2. Gyomor tumor staging

### 2.1. Gyomorcarcinoma-staging

#### Ajánlás4

#### **A CT-vel távoli metastasist nem mutató gyomordaganatok EUH vizsgálata javasolt (GRADE 1/C).**

Az EUH a legérzékenyebb módszer a gyomortumor lokoregionális stádiumának felmérésében, pontosságban a T stádiumot illetően a CT-t is felülmúlja, ezáltal fontos szerepet játszik a TNM-rendszer szerinti állapotfelmérésben és a kezelési terv felállításában is.

A 2016-as amerikai NCCN-ajánlás szerint korai stádiumú gyomorrák (Tis, T1a) esetén endoszkópos reszekció jön szóba (például EMR, ESD). T1b N0 stádiumú daganatok elsődlegesen sebészi úton kezelendők (NB: Tis és T1a tumor esetén is választható a sebészi megoldás az endoszkópos technikák helyett). Lokálisan előrehaladottabb, illetve nyirokcsomó-pozitív daganatok esetén neoadjuváns kezelési mód javasolt. A távoli metasztázist adó (TxM1) vagy serosát áttörő (T4), illetve 7-nél több nyirokcsomóba metasztázáló tumoroknál (N3) csak palliatív terápia jön szóba [8]. A kezelési terv felállításában természetesen figyelembe kell venni a beteg általános állapotát, műtéti terhelhetőségét is.

Amennyiben a CT nem mutat távoli áttétet, akkor a tumor mélységi penetrációját EUH-val ítéljük meg. Ha a tumor nem terjed be a submucosába, akkor a folyamat endoszkópos eltávolítását javasolhatjuk. A standard echoendoszkópok átlagos pontossága a T stádium megítélésében 80%, amely a CT-nél is jobb (40%). Az előrehaladottabb stádiumok megítélése jobb. Tény azonban, hogy a nyugati országokban a gyomorrákot inkább későbbi stádiumban fedezzük fel [9].

A nyirokcsomóstatus meghatározásában az EUH pontossága 80%-os. Az EUH-val kimutatható kóros nyirokcsomó hiánya viszont elég specifikus, >85% eséllyel a műtét során sem találunk nyirokcsomó metasztázist. A vizsgálat során lehetőség van a gyanús nyirokcsomók citológiai mintavételezésére is, amellyel a diagnosztikus pontosságot 85–90%-ra tudjuk emelni.

EUH-val egészen kis mennyiségű, más módszerrel nem detektálható ascitest is igazolni lehet (ez peritonealis érintettség jele lehet – M1 stádium).

Az EUH alkalmazása a preoperatív kivizsgálásban az esetek 8–15%-ában változtatja meg a kezelési tervet, mivel más módszerekkel nem igazolható metasztázist is képes kimutatni. A distalis metasztázisra gyanús képletek EUH-FNA-ját csak abban az esetben kell elvégezni, ha ez a stádium besorolást és a kezelési tervet megváltoztatja [6].

Speciális helyzetet jelent a diffúz típusú gyomorrák, az úgynevezett linitis plastica (szövettanilag pecsétgyűrűsejtes tumor). Az endoszkópos vizsgálat során a gyomor falai nem tágulnak, perisztaltikus tevékenység nem észlelhető, a gyomor redőzete vaskos. Hasonló képet okozhatnak benignus eltérések is (például eosinophil gastritis, Ménétrier-betegség, Zollinger–Ellison-szindróma). Tekintettel arra, hogy a standard gasztroszkópos biopsziákkal differenciálni nem lehet, az elkülönítésben az EUH-nak fontos szerep jut. A gyomorfallal rétegzettségének eltűnése, a submucosa és/vagy muscularis propria kiszélesedése malignitás jele (95%-os valószínűség) [10].

### 2.2. Gyomorlymphoma

## Ajánlás5

### **MALT lymphoma esetén az EUH a kivizsgálás és a staging szükséges eleme (GRADE 1/B).**

A gastrointestinalis rendszert érintő lymphomák két csoportba oszthatók. A primeren a gyomor-bél rendszerből kiinduló lymphomák a non-Hodgkin-lymphomák (NHL) körülbelül harmadát jelentik. A leggyakoribb előfordulási hely (70%) a gyomor. A szekunder lymphomák részben közvetlen terjedéssel, részben hematogén/ lymphogen úton okozhatnak gastrointestinalis manifesztációt.

A primer gyomor-NHL két formája az úgynevezett MALT-lymphoma (amely a nyálkahártya-asszociált nyirokszövetből indul ki) és a diffúz nagy B-sejtes lymphoma (DLBC). A kezelési stratégia a tumor stádiumától függ, így a pontos staging elengedhetetlen. A lokális stagingben az EUH a legpontosabb vizsgálómódszer [11].

A MALT-lymphomák (az esetek 50%-a) diagnosztikájában az endoszkópos biopsziáé a főszerep, azonban a lokális stádium pontos meghatározása alapvetően befolyásolja a kezelési tervet. Korai stádiumban (mucosa- vagy submucosa érintettség nyirokcsomó nélkül) *Helicobacter pylori* eradikáció javasolt. Azoknak, akik *H. pylori* negatívak, illetve akiknél a t(11:18) vagy t(14:18) transzlokáció kimutatható, általában lokális sugárkezelés vagy kemoterápia javasolt. Az előrehaladottabb stádiumban levő betegeknél (>T2, N+, Ann Arbor IIE) az eradikáció önmagában már nem eredményez regressziót; sugárkezelés, illetve disszeminált esetben kemoterápia vagy immunterápia javasolt.

Az EUH szerepe a MALT-lymphoma kezelésében nagyon fontos. Négy terület emelhető ki. 1. Lokális stagingben a legpontosabb, mivel a tumor mélységi terjedését, az érintett rétegeket pontosan meghatározza. Az irodalmi adatok alapján a pontossága >80%. Akár 3–4 mm átmérőjű nyirokcsomók is láthatók (pontosság: 77–90%). 2. A terápiás választ megjósolja: csak a mucosát vagy submucosát érintő, nyirokcsomó-negatív T1 tumorok a kezelésre jobban reagálnak. A >T2 tumorok agresszívebb hozzáállást igényelnek [7]. 3. Szöveti diagnózishoz vezet azokban a ritka esetekben, amikor az endoszkópos biopátum nem diagnosztikus, de a lymphoma a gyomorfallal megvastagodását okozza. A citológiai feldolgozás mellett flowcitometria is végezhető a nyert anyagból, így a szenzitivitás 74%, a specificitás 93%, a pontosság 81% [11]. 4. A kezelést követő ellenőrzésben van szerepe. EUH-val megítélhető a gyomorfallal rétegeinek normalizálódása (mind a vastagság, mind a rétegezethezesség tekintetében). Azon esetekben, amikor a negatív biopsziás minták ellenére az EUH fali megvastagodást vagy szerkezeti eltérést mutat, perzisztáló lymphoma gyanúja merül fel, és további kezelést igényel. A követés ideálisan 3 havonta endoszkópos és EUH-kontroll kell legyen [12–14].

A diffúz nagy B-sejtes lymphomák (DLBC az esetek 25%-a, MALT-ból transzformálódott DLBC az esetek 15%-a) már a felismeréskor előrehaladott stádiumúak, és agresszív kezelést igényelnek. Az EUH a tumor mélységi penetrációját pontosan megítéli, viszont ennek a most említettek miatt kisebb jelentősége van a terápia szempontjából [12].

A szekunder gyomor-NHL disszeminált betegség, ami agresszív kezelést igényel, itt az EUH-staging jelentősége csekély.

### **3. Submucosalis elváltozások**

## Ajánlás6

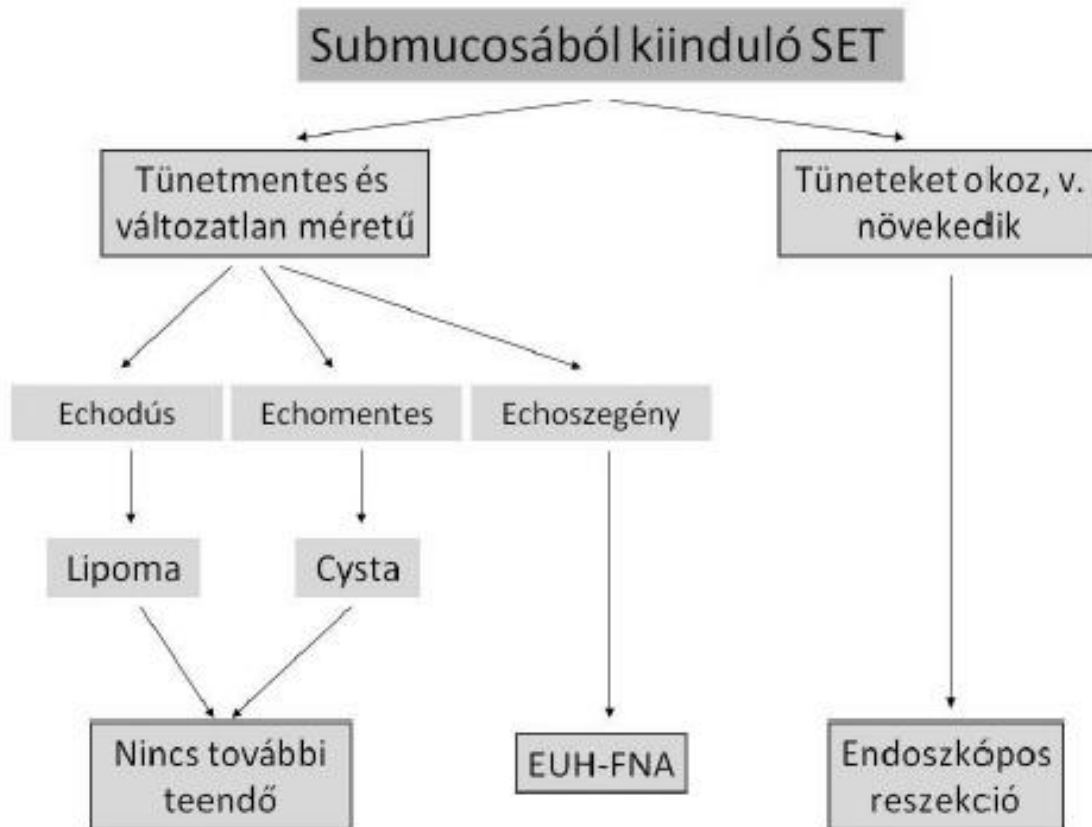
**A submucosalis elváltozások elkülönítése, a prognózis megítélése és a további teendők meghatározása EUH vizsgálattal lehetséges (GRADE 1C).**

Submucosalis, vagy subepithelialis elváltozásnak nevezzük az ép hámmal fedett bedomborodást a gastrointestinalis traktus lumenében. A rutin endoscopia során egyre gyakrabban, véletlenül fedezzük fel ezeket a léziókat, azonban az endoszkópos kép és a felszíni biopsziák nem segítenek az elváltozás természetének a tisztázásában. Az EUH-nak, mint legérzékenyebb vizsgálómódszernek, alapvető szerepe van a submucosalis folyamatok diagnosztikájában, így következő vizsgálatként EUH elvégzése javasolt.

Az EUH egyértelműen megmutatja (pontosság: 97–100%), hogy fali elváltozással, vagy külső benyomattal állunk-e szemben. A kiindulási réteg és az elváltozás echogenitása alapján a subepithelialis lézió etiológiáját is nagy biztonsággal meg lehet mondani. Az EUH-val meghatározott méretnek és az echointázatnak pedig alapvető prognosztikai jelentősége van. Szabálytalan határvonal, 3 mm nagyobb echodús fókuszok, illetve 4 mm-nél nagyobb cysták jelenléte és a 4 cm-nél nagyobb méret azok az EUH-jellegzetességek, melyek malignitásra utalnak: mindegyik felsorolt jellegzetesség 30%-kal növeli a malignitás kockázatát [15].

A submucosából és a muscularis propriából kiinduló elváltozások során eltérő a teendő. A *submucosában elhelyezkedő* echodús elváltozás lipomának, míg az echomentes cystának felel meg (1. ábra). Ezen elváltozások esetén az EUH önmagában diagnosztikus, további teendő egyik esetben sincs. Tüneteket okozó, vagy növekvő echoszegény elváltozás endoszkópos eltávolítása javasolt, amennyiben lehetséges. Tünetmentes, nem növekvő elváltozás esetén a citopatológiai mintavétel EUH vezérelve végezhető [16].

**1. ábra.** Submucosából kiinduló subepithelialis tumorok (SET) diagnosztikus algoritmus.



A *muscularis propriából* kiinduló elváltozásoknál tünetek, növekedés esetén sebészi reszekció javasolható (2. ábra). Tünetmentes esetben a citológiai/szöveti diagnózis irányítja a teendőket, melyben döntő szerepe van az EUH-val történő mintavételnek [17].

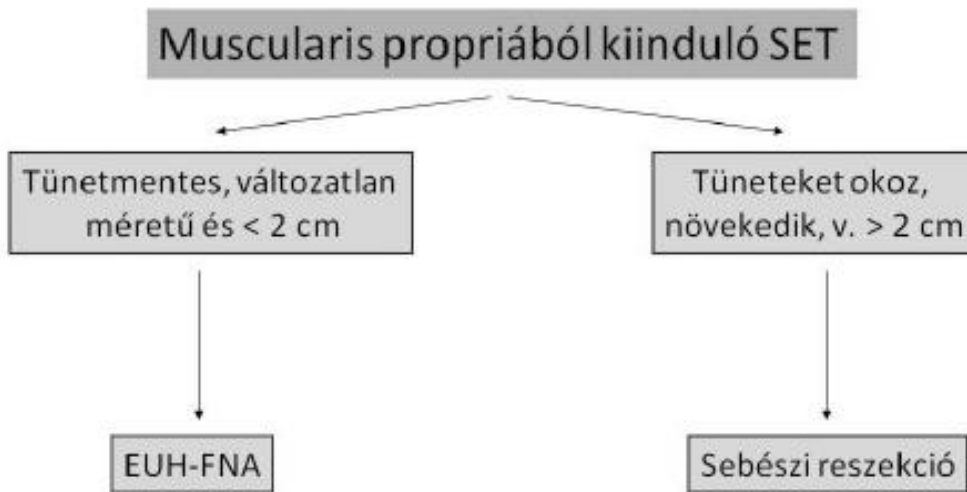
Természetesen a diagnosztikus lépéseket befolyásolja a beteg életkora, életkilátása és komorbiditása. Így 2 cm-nél kisebb, a malignitás fokozott kockázatának jeleit nem mutató echoszegény submucosus elváltozás esetén az utánkövetés is választható eljárás: EUH-val kezdetben 3 havonta, ha nem változik a lézió, akkor a későbbiek során ritkábban [18].

Citopathológiai vizsgálathoz **EUH-vezérelt mintavétel javasolt**. Az EUH-FNA diagnosztikus pontossága (70–100%), megegyezik a vastagtű (tru-cut) biopszia (TCB) hatékonyságával. A TCB előnye, hogy a mesenchymalis daganatok differenciálásához szükséges immunhisztokémiai vizsgálat csaknem minden esetben elvégezhető. Hátránya a nagyobb technikai sikertelenség és jelentősen magasabb költségigény. A két módszer kombinálása növeli a diagnosztikus hatékonyságot [6, 19, 20].

EUH-vezérelt mintavétel indikált:

- nem reszekálható GIST gyanúja esetén a tirozin-kináz-gátló terápia megkezdéséhez
- ha korábbi malignus betegség alapján a submucosalis lézió metasztázis gyanúját kelti
- neuroendokrin tumor, lymphoma, vagy extrinsic tumor gyanúja esetén.

**2. ábra.** Muscularis propriából kiinduló subepitheliális tumorok (SET) diagnosztikus algoritmus.



#### 4. Pancreas betegségek

##### 4.1. Akut pancreatitis

###### Ajánlás7

**Ismeretlen etiológiájú akut pancreatitisben EUH végzése javasolt (GRADE 2A).**

Ha az akut recidiváló pancreatitis etiológiáját a kórtörténet, a laboratóriumi vizsgálatok és a rutin képalkotó vizsgálatok alapján **nem sikerült tisztázni, EUH-vizsgálat végzendő**. EUH az idiopathiás akut pancreatitis esetek 2/3-ában képes az etiológia (epeúti kövesség, microlithiasis, krónikus pancreatitis, pancreas divisum, pancreas térszűkítő folyamat) tisztázására [21].

##### 4.2. Krónikus pancreatitis

###### Ajánlás8

**Az EUH a legérzékenyebb vizsgálómódszer krónikus pancreatitis esetén (GRADE 1C).**

Az EUH a parenchyma és a vezetékrendszer megítélésére is alkalmas legérzékenyebb vizsgálómódszer a krónikus pancreatitis diagnózisában. A módszer szenzitivitása 85%, specificitása 100% [22]. Az EUH-vizsgálat jó korrelációt mutat a direkt pancreas funkcionális próbákkal és az ERCP eredményével. Azonban közepes és súlyos fokú krónikus pancreatitis diagnózisa kevésbé invazív képalkotó eljárásokkal (UH, CT) is könnyen felállítható, így itt az EUH-nak limitált a szerepe. Ugyanakkor az EUH alkalmas a krónikus pancreatitis korai stádiumának a diagnózisára [23, 24]. A krónikus pancreatitis EUH-diagnosztikus kritériumai kidolgozásra kerültek (2. táblázat) [25, 26].

**2. táblázat.** A krónikus pancreatitis endoszkópos ultrahang-jellegzetességei: Rosemont-kritériumok

###### ***Parenchymális eltérések:***

1. Echodús fókuszok hangárnyékkal
2. Lebenezettség

3. Echodús fókuszok hangárnyék nélkül
4. Cysták
5. Kötegezetség

***Vezetérendszer eltérései:***

1. Wirsungolithiasis
2. A fővezeték egyenetlen kontúrja
3. Mellékágak dilatációja
4. Fővezeték dilatációja
5. Echodús falú fővezeték

#### **4.3. Autoimmun pancreatitis**

##### **Ajánlás9**

**Az EUH segíti az autoimmun pancreatitis diagnózisának felállítását (GRADE 2A).**

Az EUH a jellegzetes morfológiai jelek alapján alkalmas az *autoimmun pancreatitis* diagnózisára, és a pancreas carcinomától való elkülönítésére. Diffúz, vagy körülírt echoszegény területek echodús interlobuláris szeptumokkal, a pancreas diffúz, vagy körülírt megnagyobbodása, az epevezeték és az epehólyag falának egyenetles, háromrétegű megvastagodása és peripancreaticus echoszegény szegély az autoimmun pancreatitisre jellemző EUH eltérések. Szteroid terápiára a morfológiai eltérések visszafejlődnek [27, 28].

Az EUH-TCB lényegesen magasabb diagnosztikus pontossággal bír az autoimmun pancreatitis diagnózisában, mint a vékonytű aspiráció (FNA). Pancreasfeji léziók esetén az EUH-TCB technikai sikeressége alacsony, így ekkor szekvenciális mintavételi stratégia javasolt: először EUH-FNA végzendő; ha a citológiai vizsgálat nem diagnosztikus, akkor EUH-TCB a választandó vizsgálat [29].

#### **4.4. Pancreas eredetű térszűkítő folyamatok**

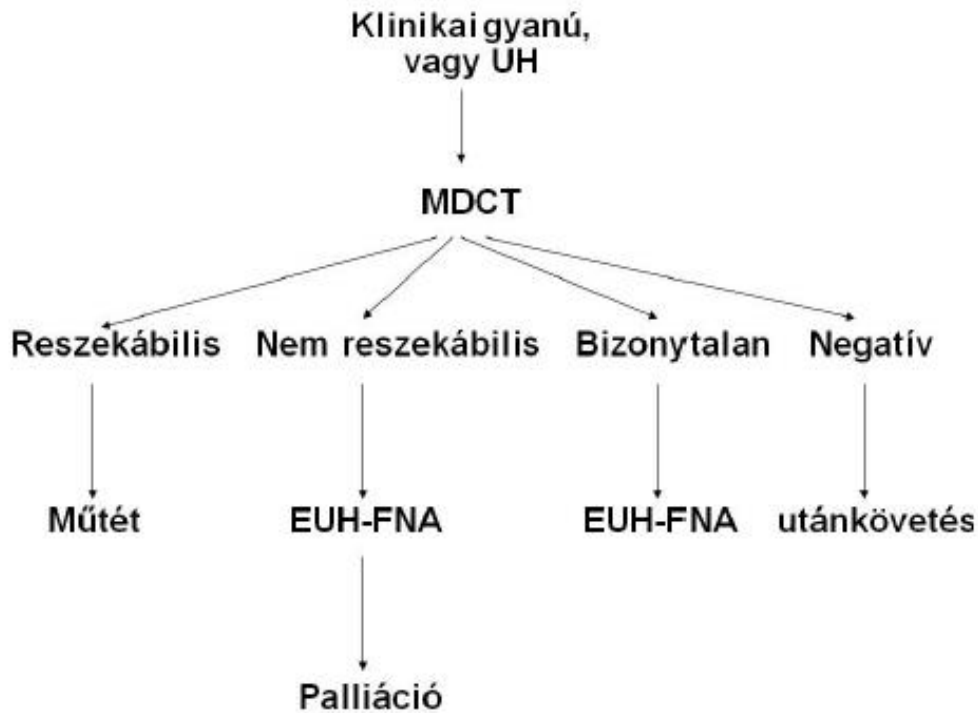
##### **Ajánlás10**

**Az EUH a legérzékenyebb és legspecifikusabb vizsgálómódszer a pancreasdaganatok felismerésében és a nyirokcsomó-érintettség kimutatásában (GRADE 1B).**

Az EUH a legérzékenyebb és legspecifikusabb vizsgálómódszer (szensitivitás 98%, specificitás: 95%) a pancreasdaganatok felismerésében. Különösen a kis tumorok felismerését segíti elő, melyeket más képalkotó eljárások (CT, MRI) nem képesek észrevenni, és ahol megvan az esély a kuratív reszekcióra [30–32]. Pancreastumor gyanúja esetén a jó minőségű multidetektor-CT az elsőként választandó vizsgálómódszer. Az EUH-nak a diagnosztika következő szintjén van szerepe:

1. ha a CT negatív, de erős a pancreas-carcinoma gyanúja
2. bizonytalan CT eredmény esetén
3. citopathológiai vizsgálat szükségessége esetén (3. ábra)

**3. ábra.** Az endoszkópos ultrahang szerepe a pancreas térszűkítő folyamatainak diagnosztikus algoritmusában



Gyakran előfordul, hogy a CT nem tud állást foglalni a térszűkítő folyamat jelenlétéről: a pancreasfej kiszélesedését írja le, bizonytalanul felveti, vagy nem tudja kizárni a tumor lehetőségét. Ekkor kiegészítő vizsgálatként mindenképp EUH elvégzése javasolt. Az EUH megerősítheti a CT-vizsgálat gyanúját, míg a negatív eredmény az EUH 100%-os negatív prediktív értéke alapján **megbízhatóan kizárja a pancreas-carcinoma lehetőségét** [32].

4 héten belül lezajlott akut pancreatitis, krónikus pancreatitis, illetve infiltratív tumornövekedés rontja az EUH érzékenységét.

#### **Ajánlás11**

##### **EUH szerepe korlátozott a pancreastumor-stagingben (GRADE 1C).**

A legújabb multidetektoros CT készülékeket alkalmazva a reszekábilis megítélésében a CT egyenértékű az EUH-vizsgálattal. Ezért, ha a CT egyértelműen operábilis, vagy pedig nyilvánvalóan nem reszekálható betegséget mutat, nincs szükség további képalkotó vizsgálatra. Ha a reszekábilis megítélése a CT alapján **bizonytalan, EUH végzendő**. Az artéria mesenterica superior és a véna portae tumoros inváziójának kimutatásában az EUH kevésbé érzékeny, mint a kontrasztos multidetektoros CT. A reszekábilis megítélésében az EUH pozitív prediktív értéke magas, de a negatív prediktív értéke alacsony.



## Ajánlás12

### **Cytopathológiai diagnózis szükségessége esetén EUH-FNA vizsgálat végzendő (GRADE 1C).**

EUH-FNA nagy diagnosztikus pontossággal (88%), de alacsonyabb negatív prediktív értékkel (85%) bíró módszer. A vizsgálat preoperatív elvégzése nem szükséges. Ha más okból (pl. neoadjuváns vagy palliatív chemoterápia) citopatológiai diagnózis szükséges, akkor **EUH-FNA az elsőként végzendő vizsgálat**, mivel – különösen kis méretű elváltozások esetén – diagnosztikus pontossága meghaladja az UH-, vagy CT-vezérelt mintavételét. Az esetek 10%-ában más képalkotó vizsgálatokkal nem kimutatott távoli nyirokcsomó, peritoneum, vagy májattét diagnosztizálható EUH segítségével. Pancreas-carcinoma gyanúja miatt végzett EUH-vizsgálat során, ha egyébként reszekábilis tumor mellett metasztázisra gyanús elváltozást látunk, akkor abból FNA mintavétel végzendő. Pancreas-carcinoma alapos gyanúja, de negatív, vagy bizonytalan vizsgálati eredmények esetén EUH-FNA végzendő. Ha a pancreas térszűkítő folyamat természete bizonytalan (endokrin neoplasia, lymphoma, solid papillaris tumor, metasztázis), reszekábilis folyamat esetén is EUH-FNA elvégzése javasolható [33].

Figyelembe kell venni, hogy az esetek 15%-ában álnegatív eredmény lehetőségével kell számolnunk, azaz a negatív citopatológiai eredmény nem zárja ki a malignus betegség lehetőségét. EUH-FNA tehát csak akkor végzendő, ha a vizsgálat eredménye befolyásolja a beteg sorsát.

## Ajánlás13

### **Az EUH alkalmas a pancreas-carcinoma szűrésére (GRADE 2A).**

A pancreas-carcinoma alacsony incidenciája és az olcsó, érzékeny, nem invazív diagnosztikus teszt hiánya miatt a betegség populációsintű *szűrése* nem ésszerű. Pancreas-carcinoma szempontjából fokozott rizikójú egyének EUH-val végzett ellenőrzése viszont már költséghatékonynak tűnik: lehetővé teszi a daganat korai, még operábilis stádiumban történő felismerését és a potenciális prekursor elváltozások detektálását [31].

## 4.5. Neuroendokrin tumorok (NET)

### Ajánlás14

#### **Pancreas NET gyanúja esetén EUH végzése javasolt (GRADE 1C). Inoperábilis pancreas NET EUH vezérelt technikákkal roncsolható (GRADE 2C).**

Az EUH érzékenyebb kisméretű funkcionáló pancreas NET kimutatásában, mint a CT/MRI, különösen a pancreasfej és a test területén (szenzitivitás: 87%, specificitás: 98%). Ha az MD-CT vagy az MRI negatív és a sebészi reszekció szóba jön, **EUH elvégzése javasolt a tumor lokalizálására**. Az EUH különösen az inzulinomák lokalizációjában játszik fontos szerepet, mivel a daganat sokszor kisméretű (< 1 cm), a konvencionális képalkotó eljárások során nem látszódnak és a szomatosztatin-receptor-szintigráfia is gyakran negatív a receptor hiánya miatt. Az EUH az elváltozás és a Wirsung-vezeték közti távolság alapján segít eldönteni, hogy az inzulinoma enukleálható-e [34, 35].

Szinkron lézió lehetősége miatt alaposan vizsgáljuk át az egész pancreast. Többszörös térszűkítő folyamat jelenléte MEN1 szindrómára gyanús.

MEN1 szindróma és von Hippel–Lindau-betegség esetén gyakran alakul ki apró, nem funkcionáló NET. Ezen betegek ellenőrzése EUH-val történik, s ha a tumor kialakult, illetve növekedést mutat (> 3 cm), akkor javasolják a sebészi beavatkozást [36].

Az EUH-FNA ritkán szükséges funkcionáló NET esetén, hiszen a diagnózis biokémiai és funkcionális módszereken alapul. Ugyanakkor az EUH-FNA hasznos módszer a nem funkcionáló NET és a pancreas-carcinoma elkülönítésében (szenzitivitás: 80%).

EUH-vezérelt vékonytű injekció (FNI) során vegyületeket is juttathatunk a NET-be. Apró NET az EUH-FNI során festékkel megjelölhető, mely megkönnyíti az elváltozás műtét közbeni azonosítását. Műtetre nem alkalmas betegeknél EUH-FNI során bejuttatott etanollal, vagy radiofrekvenciás ablációval az inzulinoma roncsolható és a hypoglikémiás tünetek megszüntethetők [37].

#### 4.6. Pancreas cysták

##### Ajánlás15

**A benignus és malignus pancreas cystosus folyamatok elkülönítése, utánkötése leghatékonyabban EUH vizsgálattal lehetséges (GRADE 2A).**

A CT elterjedésével egyre nagyobb számban kerülnek véletlenül felismerésre pancreascysták. Az esetek nagy részében ezek kicsik és ártalmatlanok, de 10%-ban cysticus neoplázia áll a háttérben. Az EUH-vizsgálat során látott morfológiai eltérések elősegítik a cysticus pancreas-folyamatok elkülönítését. A pancreas-parenchyma eltéréssel járó, szeptumokat, vagy fali nodulust nem tartalmazó cysta pseudocystára utal. A cystán belüli microcysták és a méhsejt-szerkezet serosus cystadenoma jellegzetessége. A mucinosus cystákra a különböző vastagságú fal és szeptumok jelenléte a jellemző. A cysta és a Wirsung-vezeték közti kommunikáció intraduktális papilláris mucinosus neopláziára (IPMN) utal. Ezen EUH-jellegzetességek segítik a pancreas cystikus folyamatainak differenciál-diagnózisát, de önmagában sokszor nem elegendők [38]. Az EUH-FNA során nyert **cystafolyadék vizsgálata** teszi lehetővé a cystikus elváltozások elkülönítését (szenzitivitás: 68%, specificitás: 88%) [39]. Az aspirált folyadékból meghatározandó:

##### 1) CEA

– < 5 ng/ml: serosus cystadenoma, vagy pseudocysta

– > 192 ng/ml: mucinosus cystadenoma, vagy cystadenocarcinoma

##### 2) amiláz

– emelkedett: pseudocysta, vagy IPMN

##### 3) citológia

A cystafalból EUH-vezérelt úton citológiai kefével nyert mintavétel diagnosztikus hatékonysága magasabb, mint az EUH-FNA diagnosztikus pontossága. A vizsgálat azonban fatális vérzéses szövődeményeket okozhat.

Az IPMN prognózisát és a terápiát meghatározó morfológiai eltérések (szolid komponens, fali nodulus, megvastagodott cystafal, lymphadenomegalia) legbiztosabban EUH vizsgálattal ítéltetők

meg. A tüneteket nem okozó, fali nodulust nem tartalmazó oldalsági IPMN nem igényel sebészi reszekciót, viszont szoros utánkövetés javasolt EUH-vizsgálattal.

## 5. Epeúti betegségek

### 5.1. Choledocholithiasis

#### Ajánlás16

**Epeúti kövesség alacsony/közepes rizikója esetén első vizsgálatként EUH elvégzése javasolt. Ezzel csökkenthető a post ERCP-s pancreatitis gyakorisága (GRADE 1B).**

Az EUH a 3 mm-nél kisebb epeúti kövek kimutatásában érzékenyebb és specifikusabb, mint az MRCP, vagy az ERCP. A jelenlegi ASGE ajánlás alapján epeúti kövesség nagy valószínűsége esetén ERCP végzendő. Ha a choledocholithiasis valószínűsége alacsony, vagy közepes, EUH (vagy MRCP) javasolt első lépésben. ERCP vizsgálatra már csak azok a betegek kerülnek, ahol az EUH epeúti követ igazolt. Epeúti kövesség közepes rizikója esetén első vizsgálatként az EUH-t végezve nem növekedett az endoscopos vizsgálatok száma, viszont alacsonyabb volt az endoscopos szövődmények, beleértve a post ERCP-s pancreatitis gyakorisága, szemben azzal, ha első lépésben ERCP-re került sor. Az EUH vizsgálaton alapuló ellátás nemcsak biztonságosabb, hanem költséghatékonyabbnak is tűnik [40].

### 5.2. Cholangiocarcinoma

#### Ajánlás17

**Cholangiocarcinoma gyanúja esetén nem egyértelmű vizsgálati eredmények esetén EUH végzése javasolt (GRADE 2C).**

Cholangiocarcinoma gyanúja esetén első vizsgálatként MRCP, ERCP végzendő. Az EUH-nak nem **egyértelmű vizsgálati eredmények** esetén van szerepe: az EUH-FNA ezekben az esetekben segíti a diagnózis felállítását. EUH-miniprobe (IDUH) alkalmazása a korai rákok gyanúja esetén indokolt elsősorban, a fal célzott mintavételi lehetősége miatt. Körülírt tumor masszaként jelentkező periductalis, intrahepatikus képletek citologiai indentifikálására a diagnosztikus vizsgálattal egy ülésben EUH-FNA elvégzése indokolt [41–45].

## 6. Ampulláris daganatok

#### Ajánlás18

**A 2 cm-nél nagyobb ampulláris daganatok stagingje során EUH vizsgálat elvégzése javasolt (GRADE 1C).**

Az ampulláris daganatok esetén az **EUH diagnosztikus pontossága** a daganat kimutatásában és a lokális stagingben (duodenumfal, epe- és pancreas vezeték, nyirokcsomó, illetve véna portae érintettség) **meghaladja** a CT és az MRI pontosságát. Korábban behelyezett epeúti sztent kissé csökkenti a vizsgálat hatékonyságát. IDUH különösen érzékeny a duodenalis, illetve az epe és pancreas vezeték invázió kimutatásában.

Az 1 cm-nél kisebb, tumorgyanús jeleket (ulceracio, indurált felszín, vérzés) nem mutató adenoma EUH vizsgálata nem indokolt, az endoszkóposan eltávolítható. A 2 cm feletti súlyos dysplasiát mutató adenomák tervezett endoscopos ellátása előtt alapvető fontosságú a mélységi kiterjedés és így az endoszkópos reszekábilis megítélése EUH-val [46].

## **7. Epehólyag betegségek**

### **Ajánlás19**

**Az EUH segíti az epehólyagfal megvastagodás és az epehólyag polypus diagnózisát és differenciál diagnózisát (GRADE 2C).**

Onkoprevenációs differenciáldiagnosztikai indikáció a hasi UH során kimutatott **epehólyagfal megvastagodás** (>3 mm). Kérdéses esetben EUH/EUH-FNA végezhető.

Az EUH a többi képzővizsgálatnál pontosabb módszer az **epehólyag polypok** dignitásának megállapításában. A polypok nagysága, echo-szerkezete, echodús gócok jelenléte segíti a malignus és benignus polypok elkülönítését és a műtéti indikáció felállítását [47].

## **8. Plexus coeliacus neurolízis**

### **Ajánlás20**

**Az EUH-vezérelt plexus coeliacus neurolízis hatásos és biztonságos módszer a pancreas-carcinoma okozta, major analgetikumokra nem reagáló fájdalom csillapításában (GRADE 1C).**

Az EUH-vezérelt plexus coeliacus neurolízis a betegek 80%-ában csökkentette a fájdalmat. A korábbi UH- és CT-vezérelt transcutan technikákhoz képest az EUH-vezérelt módszer előnye, hogy a tű útja meglehetősen rövid, a gyomor hátsó falától a ganglionig mintegy 3 cm, a plexus szúrása anterior irányból történik, a tű útja és a gyógyszer beadása is nyomon követhető a vizsgálat során, lehetséges a ganglion coeliacum célzott szúrása, és Doppler funkció segítségével elkerülhetjük az érsérülést. Mindezen előnyök csökkentik a lehetséges komplikációk előfordulását.

A truncus coeliacus eredésétől anterior és lateral irányban elhelyezkedő plexust először 10 ml 0,25%-os bupivacainnal érzéstelenítjük, majd 10 ml 98%-os ethanollal bénítjuk. Szövődményként átmeneti hasmenés, hypotensio és fájdalom léphet fel. A legújabb eredmények alapján, ha az ethanol injektálása nem a plexusba, hanem közvetlenül a ganglion coeliacumba történik, akkor a fájdalomcsillapító hatás eredményesebb. Az EUH-vezérelt plexus coeliacus neurolízis akkor a legköltséghatékonyabb, ha az EUH-FNA-val egy időben végzik el [48–50].

Az alkohol helyett szteroid injektálásával létrehozott plexus coeliacus blokad mérsékelten bizonyult hatásosnak a krónikus pancreatitis okozta fájdalom csillapításában.

## **9. Rectum-carcinoma staging**

### **Ajánlás21**

**Rectalis UH végzése javasolt minden nem metasztatizáló rectumtumor esetén, ahol a lumenszűkület átjárható az UH-fej számára (GRADE 2/B). RUH alkalmazása a neoadjuváns kezelés utáni restagingre és a neoadjuváns kezelés hatásosságának megítélésére nem javasolt (GRADE**

**1/B). EUH-FNA végzése javasolt az N stádium meghatározására, ha a citológiai eredmény valószínűleg befolyásolja az adott beteg ellátását (GRADE 1/B). Perirectalis terimék esetén, ha a beteg kórelőzményében rectum-carcinoma szerepel, az EUH-FNA elvégzése javasolt a tumor recidíva kimutatására (GRADE 2/C).**

A mélységi kiterjedésnek, a rectumtumor terápiájának megválasztásához nélkülözhetetlen a rectalis ultrahang (RUH) vizsgálat. A beteg számára nem jelent különösebb megterhelést, egyszerű, gyors, könnyen elsajátítható, pontos és költséghatékony.

A primer tumor mélységi kiterjedésének meghatározásában (T staging) a RUH pontossága kemoradioterápiában (CRT) nem részesült csoportnál 72–75% körül mozog [51–53]. A leggyakoribb hiba a stádium túlértékelése (overstaging). Ennek oka az úgynevezett peritumoralis gyulladós reakció, amely ultrahangos képpel nem különíthető el magától a tumoros folyamattól. Az alulértékelés (understaging) hátterében főként a mikroszkopikus tumoros infiltráció áll, amelynek kimutatására az ultrahang nem alkalmas. Előfordulhat stádium alábecslés kiterjedt tumoroknál, illetve olyan esetben, amikor az eszköz nem vezethető az eltérés felső szélé fölé. Mivel a tumor hosszanti kiterjedésén belül a mélységi kiterjedés változhat, a teljes tumorszövet vizsgálatának hiányában a pontosság csökken. A klinikai döntéshozatal szempontjából a T2/T3 tumorok közti differenciálásnak van nagy szerepe, ez dönt ugyanis a CRT szükségességéről [54-57].

RUH-vizsgálat a legjobban Tis, T1, T2 malignomák diagnosztikájában alkalmazható, míg az alacsonyabb érzékenység miatt előrehaladottabb esetben az MR-vizsgálat javasolt a staginghez [58].

CRT-t követően a RUH szenzitivitása csökken. Ennek hátterében a kemoirradiáció szövetekre gyakorolt hatása áll: a kezelés következtében kialakuló gyulladás, fibrózis és nekrozis nehezen határolható el a tumoros szövetből az ultrahangkép alapján. A RUH önmagában nem alkalmas a CRT utáni restagingre és a neoadjuváns kezelés hatásosságának megítélésére sem [59–60].

Az N-stagingben a RUH pontossága mindössze 62% körüli, a szenzitivitása és pozitív prediktív értéke sem elfogadható, emiatt a metasztatikus nyirokcsomók kimutatására nem alkalmas. Jelenleg ez képezi fő korlátját a rectalis daganatok stagingjében. A módszer a nyirokcsomók morfológiai tulajdonságaiból (alak, méret, echogenitás stb.) tud következtetni azok metasztatikus voltára, azonban nincs konszenzus az egyes szerzők között arra vonatkozóan, hogy pontosan milyen staging kritériumoknak megfelelően történjen értékelésük [61, 62]. A legtöbb kérdést a patológiásnak tartható nyirokcsomóméret meghatározása veti fel, ugyanis egyrészt a normális méretű nyirokcsomók is tartalmazhatnak metasztatikus depozitumokat, másrészt a nyirokcsomó-megnagyobbodás nem csak áttétképződés következtében jöhet létre. Pozitív prediktív értékét tekintve itt nyújthat segítséget az FNA végzése. További problémát jelent, hogy az eszközök által alkalmazott nagyobb frekvenciákon a perirectalis zsírtér megítélésének lehetősége korlátozott, valamint, hogy RUH-val csupán a rectum közelében található nyirokcsomók vizsgálhatók.

A vizsgálat történhet rigid/vak echoendoszkóppal vagy a felső gastrointestinalis területén is alkalmazott flexibilis echoendoszkóppal. A flexibilis eszközök számos előnnyel rendelkeznek a merev eszközökhöz képest: könnyebb manőverezést tesznek lehetővé, kisebb átmérőjüknek köszönhetően szűkebb lumen esetén is használhatóak, illetve magasabbra vezethetők fel, mint a rigid eszközök. A flexibilis eszközök nagy előnyét jelenti emellett a vizuális kontroll lehetősége, amelyre a rigid eszközök esetén nincs lehetőség. Ennek ellenére mind a T, mind az N staging tekintetében

hatékonyságuk elmarad a merev eszközöké mögött. Így a merev eszközök kedvezőbb beszerzési árúknak és nagyobb pontosságuknak köszönhetően továbbra is előnyt élvezhetnek a flexibilis eszközökkel szemben. A rigid eszközök további előnye az anuscsatorna pontosabb vizsgálati lehetősége, amit egy speciális vizsgálófeltét tesz lehetővé. Ezzel a kérdéses esetben a záróizomzat tumor okozta infiltráltságát lehet kimutatni [63, 64]. A rectumtumorkok pontosabb stagingjében az EUH-FNA-nak is szerepe van. Elsősorban a metasztatikus nyirokcsomók felismerésében, illetve recidíva gyanúja esetén a serosalis/adventitia pontosabb vizsgálatában.

RUH végzése javasolt tehát minden nem metasztatizáló rectumtumor esetén, ahol a lumenszűkület átjárható az UH-fej számára. RUH végzése javasolható továbbá a rectum subepithelialis tumorainál, illetve olyan polypusoknál (benignus vagy malignus), ahol az endoszkópia során végzett „lifting sign” (a lézió elemelhetősége az alapjáról) nem volt egyértelmű. Nem javasolt azonban rectalis UH távoli metasztázissal, egyértelmű T4 stádiummal és endoszkóppal át nem járható szűkülettel járó tumor esetén, komplett neoadjuváns kezelést követően 8 hétig, továbbá endoszkóppal eltávolítható nyeles vagy megfelelő „lifting sign” jelet mutató polypusok (benignus vagy malignus) esetén.

RUH-FNA végzésének általános ajánlása nincs. Egyéni esetre vonatkozóan azonban javasolható elvégezni (például T2 stádium esetén metasztázisgyanús nyirokcsomó vizsgálatára vagy operáció után serosalis metasztázis igazolására).

## **10. EUH vezérelt pancreas pseudocysta drenázs**

### **Ajánlás22**

#### **Nem bedomborodó pseudocysta, vagy portalis hypertensio fennállása esetén az EUH-vezérelt pseudocysta-drenázs a választandó módszer (GRADE 1A).**

Az endoszkópos és a sebészi pseudocysta-drenázs sikeressége megegyezik (94%), azonban az endoszkópos technika olcsóbb, rövidebb kórházi tartózkodással és jobb életminőséggel jár. Ezért pseudocysta-drenázs esetén az endoszkópos módszer az elsőként választandó megoldás. Az oldalra néző duodenoscopy használatával végzett transzmurális cystadrenázs előfeltétele, hogy a cysta a gyomor, vagy a duodenum lumenébe domborodjon. Ha a bedomborodás hiányzik, akkor nem tudjuk kiválasztani a punkció pontos helyét. A gyomorba/duodenumba nem bedomborodó pancreas pseudocysta (esetek 50%-a) esetén a hagyományos endoszkópos drenázs esetén gyakoribbak a szövődmények (vérzés, peritoneális szivárgás, perforáció) az EUH-vezérelt technikához képest. Az EUH lehetővé teszi a pseudocysta nagyságának, falvastagságának, a gastrointestinalis traktustól való távolságának a pontos megítélését. EUH segítségével megítélhetjük a pseudocysta bennékét (tisztá folyadék, vagy nekrotikus bennék), kizárhatjuk közbeeső érkeplet jelenlétét, kiválaszthatjuk a legrövidebb szűrési utat, és kérdéses esetben a drenázs előtt mintát vehetünk a pseudocystából. Az EUH-vezérelt pseudocysta-drenázs technikai sikeressége szignifikánsan nagyobb (94 vs 72%), mint a „vakon végzett” endoszkópos technikáé [65–69]. Mindezek alapján nem bedomborodó pseudocysta, vagy portalis hypertensio esetén az **EUH-vezérelt pseudocysta-drenázs a választandó módszer**.

Szövődményként 5–7%-ban vérzés, pneumoperitoneum jelentkezhet. A cysta folyadék felülfertőződése az inadekvát drenázs eredménye, további adekvát endoszkópos terápia javasolt.

## **11. EUH vezérelt walled-off pancreas necrosis drenázs**

## Ajánlás23

**Az EUH vezérelt transzluminális drenázs és necrectómia hatásos kezelési módszer fertőzött walled-off pancreas necrosis (WOPN) esetén. A beavatkozás mortalitása, morbiditása és a szövődmények előfordulása alacsonyabb, mint a sebészi beavatkozás esetén (GRADE 2/A).**

A walled-off pancreas necrosis (WOPN) az akut necrotizáló pancreatitis szövődményeként a 4–6. héten kialakuló epithelium bélés nélküli fallal körülvett folyadékot, és elhalt szöveti törmelékot tartalmazó terület, amely infektálódva szepszishez és többszervi elégtelenséghez vezethet. Kezelése a fertőzött, necrotikus szövetek eltávolítása. A sebészi necrectomia magasabb morbiditással, mortalitással jár, mint az endoszkópos, így az endoszkópos technika kifinomulásával egyre inkább elterjedt a necrotikus terület gyomor/duodenumfalán át történő endoszkópos megközelítése. Az ajánlásokban az endoszkópos ultrahang segítségével végzett drenázst elsődlegesen fontosnak ítélik, mivel az ultrahangos célzás segítségével kiküszöbölhetővé válnak a klasszikus „vakon végzett” endoszkópos punkció veszélyei. Pontosan megítélhetővé válik a szúrás optimális lokalizációja, amellyel elhárítható a gyomorfali vérzésveszély, és a nekrosis folyadéktartalmú területei célozhatók meg [70–77].

A direkt endoszkópos necrectómia eredményesebbnek bizonyult, kevesebb komplikációval és rövidebb kórházi tartózkodással jár, mint az endoszkópos transzmurális drenázs. Ezek az ajánlási szintek feltehetően erősödni fognak a folyamatban lévő prospektív tanulmányok által.

A többszörös lokalizációjú EUH vezérelt WOPN punkció és drenázs során az egyik nyíláson történik a folyamatos naso-WOPN öblítést, a többi nyíláson pedig a necrotikus szövetek tudnak távozni [78]. A módszer sikeresebb volt, mint az egy nyíláson történő WOPN drenázs technika. Szövődményeként a retroperitoneumban történő vérzés, peritoneális perforáció, légembólia jelentkezhethet. Az enyhébb szövődmény közé tartozik a sztent migráció/elzáródás, a folyadék, ill. a törmelék elégtelen drenázsból adódó fertőzések, és a standard endoszkópia ismert komplikációi. A beavatkozás morbiditása 7–46 %, a mortalitás 5,8–15%, amelynek hátterében a fentiekén túl nyilván szerepet játszik a szelektált beteganyag, és a súlyos alapbetegség is.

Az EUH-vezérelt WOPN drenázs technikája az ismert endoszkópos módszereknél bonyolultabb, nagyobb szövődmény rátával jár, ezért csak megfelelő jártasságú endoszkópos szakembercsoport végezze a beavatkozást fejlett hasi sebészeti, és radiológiai háttérrel rendelkező centrumban.

### **12. EUH vezérelt epeúti drenázs**

Az epeúti obstrukció kezelésében az ERCP vezérelt transzpapilláris stent behelyezés az elfogadott standard terápia. Ha az anatómiai viszonyok (pylorus, duodenum stenosis), vagy korábbi műtétek (Whipple, gastrectomia Roux Y rekonstrukcióval) miatt a papilla nem közelíthető meg endoszkóposan (esetek 6–12%-ában), akkor jelenleg a percutan transhepaticus drenázs (PTD) az alternatív terápia. Azonban a módszer nehezen kivitelezhető, vagy éppen kontraindikált obesitás, ascites, vagy közbeeső struktúrák (ér, tüdő) jelenléte esetén. A PTD magas (10–20%) szövődményrátaival jár: vérzés, epecsorgás, cholangitis, peritonitis, fisztula képződés, empyema, pneumothorax jelentkezhethet [79-81]. A vizsgálat során 6%-os mortalitással kell számolni [89]. Ráadásul, ha a belső epeúti drenázs nem megvalósítható, akkor a külső drenázs jelentős kellemetlenséggel, életminőség romlással jár a beteg számára, nem fiziológiás, epevezetéssel jár.

Az eddigi klinikai vizsgálatok eredményei alapján inoperábilis tumorok, illetve kisebb arányban benignus eltérések (főként sebészileg megváltoztatott anatómiai szituációk) okozta epeút-elzáródás esetén az EUH vezérelt epeúti drenázs a sebészeti, illetve a radiológiai epeelfolyást biztosító beavatkozás (PTD), ill. radiológiai+endoszkópos randevú-technikák) alternatívája lehet. Az irodalmi adatok alapján a sikerráta magas 91%-os [79–85].

Az EUH vezérelt drenázs technikák előnyei a gyorsabb gyógyulás, a kisebbnek látszó szövődményráta, alacsonyabb költségek és nagyobb beteg-elégedettség [90–93]. Az EUH vezérelt technika biztonságosabb, mint a PTD, mivel az epeutakat nem vakon, hanem UH és Doppler UH vezérelve szűrjük meg, így elkerülhető a régióban futó nagyobb erek sérülése. Ascites jelenléte PTD esetén növeli a szövődményeket, de az EUH vezérelte technika alkalmazása esetén a beavatkozás területén ezzel a problémával nem kell számolni. Az EUH vezérelt technika fiziológiásabb, mivel minden esetben belső epeúti drenázst hozunk létre. Az EUH vezérelt epeúti drenázs sikertelen PTD esetén is megoldást jelent [85].

### **13. Tüdő és mediastinális betegségek:**

#### **13.1. Tüdőtumor: diagnózis, mediastinális staging**

##### **Ajánlás<sup>24</sup>**

**A potenciálisan reszekábilis nem kissejtes tüdőrák esetén, ahol a megelőző vizsgálatok (pl. CT) megnagyobbodott mediasztinális nyirokcsomót igazol, EBUS-TBNA, EUH-FNA elvégzése javasolt a dignitás meghatározására (GRADE 2/B).**

**Potenciálisan reszekábilis nem kissejtes tüdőrák esetén, ahol a megelőző vizsgálatok nem mutatnak megnagyobbodott mediastinális nyirokcsomót, kombinált EUH- és EBUS (sz. e. FNA, EBUS-TBNA) elvégzése javasolt (GRADE 2/C).**

A világon a vezető tumoros megbetegedés a tüdőrák. A terápiás döntésben a kissejtes – nem kissejtes tüdőrák elkülönítése alapvető. A kissejtes forma az esetek körülbelül 15%-ában fordul elő, generalizált tumoros betegségnek tekinthető, és alapvetően nem sebészi kezelést igényel, ezért fontos műtét előtt a szövettani típus meghatározása. A perifériás tüdőtumorkok kivizsgálása során a 2 cm-nél nagyobb léziók esetén a transbronchialis tüdőbiopszia diagnosztikus képessége 63%, míg 2 cm-nél kisebb léziók esetén csupán 34%. A diagnosztikus arány ún. navigációs technikákkal jelentősen emelhető (ultravékony bronchoszóp, elektromágneses navigáció, R-EBUS, R-EBUS-GS, virtuális bronchoszópia). Több vizsgálat metaanalízise azt igazolta, hogy a radiális EBUS kiválóan alkalmazható technika, és egyre szélesebb körben válik standard eljárássá [86].

Az esetek döntő többsége viszont nem kissejtes tüdőrák, ahol a pontos stádium besorolásnak befolyása van a terápiás döntéshozatalra.

Sebészi reszekció csak kevésbé előrehaladott folyamatban jön szóba (T1-2, N0, esetenként N1). A mediastinális nyirokcsomó metasztázisok (N2, 3) már inoperabilitást jelentenek.

A mediastinális mintavételi eljárások egyike sem képes minden nyirokcsomó lokalizációból anyagot venni. Az EBUS-TBNA vizsgálat során a trachea és a nagylégutak közvetlen közelében elhelyezkedő nyirokcsomókból történhet anyagvétel: B2, J2 régió, B4, J4 és a 7-es régió. Ezekon kívül a hílusi, 10-es



nyirokcsomókból, de a 11, 12 régióból is nyerhetünk anyagot (utóbbi 3 régió csak az EBUS-TBNA-val elérhető).

A posterior mediastinum vizsgálatára a legszenzitívebb módszer az EUH, amelynek során a gyanúsnak vélt nyirokcsomókból citológiai mintavétel is lehetséges (FNA), ezzel igazolva a metasztázist. A CT-vizsgálat érzékenysége a különböző vizsgálatokban 57–82% között változik, míg az EUH >90%-os érzékenységgel bír a mediastinalis nyirokcsomók kimutatásában [87].

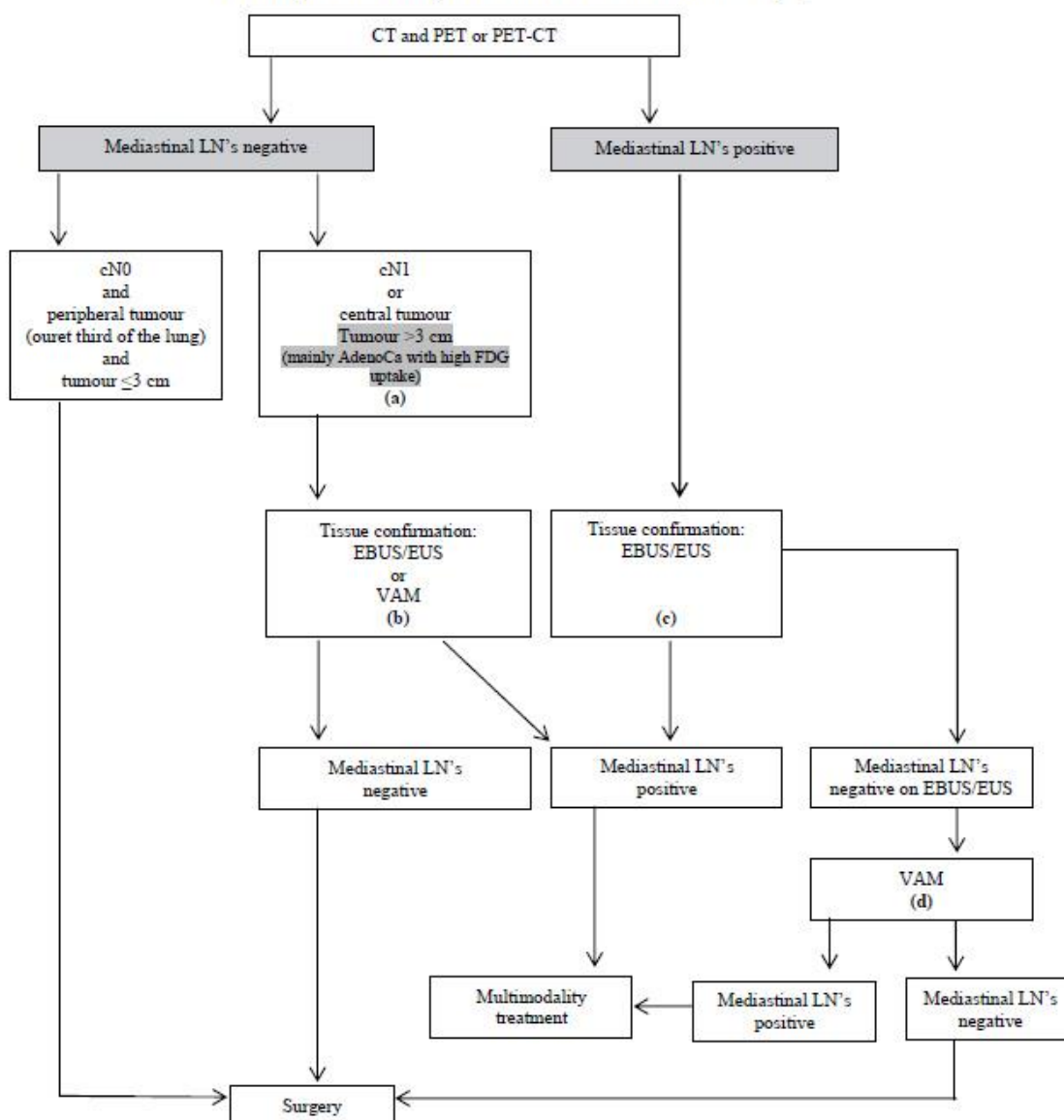
Transoesophagealis EUH-val az IASLC (International Association for the Study of Lung Cancer) ajánlásában szereplő mediastinalis nyirokcsomók közül a bal oldali 2-es (felső paratrachealis), bal oldali 4-es (alsó paratrachealis), 7-es (subcarinalis), 8-as (paraesophagealis), 9-es (ligamentum pulmonale menti) régióban levő nyirokcsomók vizsgálhatók elsősorban, és az aortopulmonalis ablak (5-ös régió) vizsgálata és FNA-ja is lehetséges [88], bár az 5-ös, 6-os régió diagnosztizálására video asszisztált mintavételt javasolnak (VATS).

Ezen túlmenően távoli metasztázist kereshetünk a truncus coeliacus mellett, a bal májlebenyben, a bal oldali mellékvesében is, amelyek tekintetében az EUH szintén kifejezetten szenzitív vizsgálómódszer [89].

A potenciálisan reszekábilis nem kissejtes tüdőrák esetén, ahol a megelőző vizsgálatok (CT, PET-CT, MRI) megnagyobbodott mediastinalis nyirokcsomót igazol, EBUS-TBNA, EUH-FNA elvégzése javasolt a dignitás meghatározására.

Ugyanakkor potenciálisan reszekábilis nem kissejtes tüdőrák esetén, ahol a megelőző vizsgálatok nem mutatnak megnagyobbodott mediastinalis nyirokcsomót, kombinált EUH- és endobronchialis UH (sz. e. FNA) elvégzése javasolt, mivel ez a megközelítés olyan negatív prediktív értékkel bír, mint a mediasztinoszkópia, de lényegesen kevésbé invazív.

Azon betegekben, akiknél az aortopulmonalis ablak nyirokcsomóinak vizsgálata szükséges, EUH-FNA elvégzése javasolt, mint a legköltséghatékonyabb eljárás [90].



(a): In tumours >3cm (mainly in adenocarcinoma with high FDG uptake) invasive staging should be considered

(b): Depending on local expertise to adhere to minimal requirements for staging

(c): Endoscopic techniques are minimally invasive and are the first choice if local expertise with EBUS/EUS needle aspiration is available

(d): Due to its higher NPV, in case of PET positive or CT enlarged mediastinal LN's, videoassisted mediastinoscopy (VAM) with nodal dissection or biopsy remain indicated when endoscopic staging is negative. Nodal dissection has an increased accuracy over biopsy

Figure 2: Revised ESTS guidelines for primary mediastinal staging.

4. ábra. A perioperatív mediastinalis staginget a fenti ábra mutatja

Nem kissejtes tüdőrák (NSCLC) esetén a mediastinum és a távoli metasztázisok megítélése miatt PET CT indokolt.

1. Műtét további mediastinalis staging nélkül az alábbi esetben végezhető: CT vagy PET alapján nincs metasztázisra gyanús nyirokcsomó, a tumor  $\leq 3$  cm (1A stádium) és a tüdőparenchyma külső 1/3-ában helyezkedik el (2A evidencia).

2. Amennyiben megnagyobbodott nyirokcsomó látható a CT-n, vagy PET/PET-CT során, a PET pozitív nyirokcsomó szövettani megerősítés szükséges. Az endoszkópos ultrahang vezérelt tűbiopszia (EBUS/EUS-FNA) az első választandó módszer, mivel minimálisan invazív, magas szenzitivitású vizsgálat a mediastinum érintettségének kizárására (1A evidencia). Amennyiben a vizsgálat negatív eredményű, videoasszisztált mediastinoszkópia javasolt (1B evidencia). A kombinált endoszkópos és sebészi mediastinalis staging bír a legnagyobb érzékenységgel. Bal felsőlebenyi tumor esetén az aortopulmonalis nyirokcsomók (amennyiben CT-n megnagyobbodott, vagy PET pozitív) stagingje sebészi úton lehetséges (anterior mediastinotomia, VATS, kiterjesztett nyaki mediastinoszkópia), ha az eredmény a kezelést megváltoztatja (5 szintű evidencia)

3. Invazív mediastinalis staging (EBUS/EUS/mediastinoszkópia) javasolt, ha az alábbi kritériumok fennállnak: centralis tumor, N1 pozitív nyirokcsomó gyanúja (2B evidencia). 3 cm-nél nagyobb tumor esetén (főképp magas FDG aviditású adenocarcinoma esetén) a PET CT negatív prediktív értéke a mediastinalis érintettség vonatkozásában  $<90\%$ , így invazív staging megfontolandó (2B evidencia).

Mediastinalis staging:

1. Amennyiben a képalkotó vizsgálat a mediastinum kiterjedt tumoros infiltrációját mutatja és távoli metasztázis nincs, invazív mediastinalis staging nem szükséges.

(Grade 2C) [91].

2. Diszkrét mediastinalis nyirokcsomó megnagyobbodás esetén (távoli metasztázis nincs) függetlenül, hogy az PET pozitív vagy negatív, invazív mediastinalis staging javasolt (grade 1C).

3. PET pozitív mediastinalis nyirokcsomók esetén, ha a konvencionális CT-n a nyirokcsomók normálisnak tűnnek (távoli metasztázis nincs), invazív mediastinalis staging javasolt (Grade 1C).

4. Amennyiben N2,3 nyirokcsomó érintettség gyanúja magas (diszkrét nyirokcsomó megnagyobbodás CT-n, vagy PET pozitív nyirokcsomók az adott régiókban) és távoli metasztázis nincs, tűaspirációs technika (EBUS-TBNA, EUS-FNA vagy kombinált EBUS/EUS-FNA) javasolt első vizsgálómódszerként sebészi mintavétel helyett (Grade 1B).

5. Amennyiben N2,3 nyirokcsomó érintettség gyanúja közepes, pl. hagyományos CT-n, ill. PET vizsgálat során a mediastinum negatív, de a tumor centralisan helyezkedik el, vagy N1 lokalizációban megnagyobbodott nyirokcsomó látható (és távoli metasztázis nincs), invazív mediastinalis staging javasolt (Grade 1C).

6. Amennyiben N2,3 nyirokcsomó érintettség gyanúja közepes, pl. hagyományos CT-n, ill. PET vizsgálat során a mediastinum negatív, de a tumor centralisan helyezkedik el, vagy N1 lokalizációban megnagyobbodott nyirokcsomó látható (és távoli metasztázis nincs), tűaspirációs technika (EBUS-

TBNA, EUS-NA vagy kombinált EBUS/EUS-NA) javasolt első vizsgálómódszerként sebészi mintavétel helyett (Grade 2B).

7. Klinikailag perifériás 1A tumor esetén (CT és PET alapján negatív nyirokcsomó érintettség) invazív mediastinalis staging műtét előtt nem szükséges (Grade 2B).

8. Bal felsőlebenyi tumor esetén, amennyiben a megelőző ajánlások alapján invazív mediastinalis staging javasolt, az aortopulmonalis ablaki nyirokcsomók invazív vizsgálatára anterior mediastinotomia, VATS, vagy kiterjesztett nyaki mediastinoscópia javasolt, ha egyéb nyirokcsomó régiók nem érintettek [89].

9. Amennyiben a nem kissejtes tüdődaganatos betegeknél elvégzett CT és/vagy PET-CT vizsgálat során abnormális, megnagyobbodott nyirokcsomó látható, ebben az esetben endoszonográfia javasolt a sebészi staging helyett első beavatkozásként (Grade: A) [92].

Az EBUS real-time transbronchialis tűaspirációjának (EBUS TBNA) kombinációja EUS FNA-val preferált az egyedüli EBUS vagy EUS vizsgálatához viszonyítva. (Grade:C). Amennyiben a két vizsgálat nem elérhető egy időben, az önmagában végzett EBUS elfogadható (Grade C). Tumor negatív eredmény esetén a következő lépésben a sebészi staging indokolt (Grade B).

10. A mediastinális staging az alábbi esetekben javasolt EBUS TBNA vagy EUS-FNA alkalmazásával:

a.: ipsilaterális hilusi nyirokcsomó, perifériás tumor < 3 cm

b.: FDG-t nem felvevő tumor, mérete < 3 cm

c.: A tumor > 3 cm, függetlenül attól, hogy FDG-t halmoz-e vagy sem (Grade C).

11. Amennyiben a perifériás tumor < 3cm és képpalkotó vizsgálattal (CT és/vagy PET-CT) a mediastinum negatív, további staging nem szükséges.

12. A centrális nem kissejtes tumorok esetén negatív képpalkotó (CT és/vagy PET-CT) vizsgálat után EBUS-TBNA javasolt EUS-FNA kiegészítéssel, vagy anélkül a műtéti staging előtt (Grade D).

13. A neoadjuváns terápiát követő nyirokcsomó restaging céljából EBUS-TBNA és/vagy EUS-FNA javasolt, de amennyiben a mintavétel tumort nem igazolt, műtéti staging javasolt (Grade C).

14. Kóros CT vagy PET-CT kép esetén teljes körű mediastinális és hilusi nyirokcsomó mintavétel javasolt, legalább 3 különböző mediastinális régióból (J4, B4, 7) (Grade D).

15. Az endobronchialis eltérést nem mutató centrális tumorokra vonatkozóan EBUS javasolt a nagy légutakkal, ill. EUS az esophagussal érintkező léziók esetén (Grade D).

16. Bal oldali mellékvese metastasis gyanú esetén EUS-FNA javasolt (Grade C).

17. Az optimális endoszonográfiás tüdő tumor staging céljából az EBUS képzés elsajátítása javasolt, hogy teljes staging történjen egyetlen vizsgálat során. (Grade D).

## **13.2. Mediastinalis betegségek**

### **Ajánlás25**

**Az ismeretlen eredetű, nem cisztikus mediastinalis tumorok EBUS-TBNA-ja, EUH-FNA-ja a kivizsgálás alapvető eleme (GRADE 1/B). A megnagyobbodott mediastinalis nyirokcsomók kivizsgálásának fontos része az EBUS-TBNA, EUH és az EUH-FNA (GRADE 1/B).**

**Cisztikus mediastinalis léziók EUH-FNA-ját csak indokolt esetben végezzük, viszont ilyenkor antibiotikum profilaxis szükséges (GRADE 1/B). EBUS-TBNA során a cystikus léziók terápiásan is megközelíthetőek.**

A mediastinum a mellüregnek a rekeszizom, a szegycsont, a gerinc és a pleura belső lemezei által határolt területe. EUH-val az úgynevezett posterior mediastinum vizsgálata lehetséges. Ebben a régióban mediastinalis tumorok, kóros nyirokcsomók, illetve ciszták láthatók, amelyeket többnyire megelőző mellkasi CT-vizsgálat során észlelünk, azonban a citológiai mintavétel EBUS-TBNA, EUH-FNA révén válik lehetségessé [93].

A ciszták közül az úgynevezett duplikációs ciszták könnyen azonosíthatók, FNA-juk nem szükséges. A bronhogén ciszták közül az egyszerű ciszták EUH-val szintén jól azonosíthatók, FNA nem szükséges. Az úgynevezett heterogén ciszták szolid belső részeket is tartalmaznak, ezzel sokszor differenciáldiagnosztikai problémát okozva a cisztikus metasztázisoktól. EUH-FNA válhat indokolttá. Csak abban az esetben javasolt, ha más módon nem lehet kizárni a malignitást, viszont ilyen esetekben mindig antibiotikumprofilaxist kell alkalmazni, mivel még így is nagy esélye van a bakteriális infekciónak [6, 94].

Az ismeretlen eredetű, nem cisztikus mediastinalis tumorok EUH-FNA-ja a beteg kezelési stratégiáját az esetek több mint 70%-ában változtatja meg, ezért az ilyen laesiók kivizsgálásának alapvető eleme az EUH-FNA [6].

A megnagyobbodott nyirokcsomók lehetnek benignusak (például reaktív, granulomatosus betegség következménye), illetve lehetnek malignusak is (az előzőekben tárgyalt tüdőtumoron kívül mesothelioma, illetve mellkason kívüli tumorok, például emlő-, colon-, vese-, here-, pancreas-, nyelőcső-, fej-nyak tumorok is adhatnak mediastinalis nyirokcsomókba metasztázist). Az ilyen eltérések biztonságos, költségghatékony és pontos diagnosztikus módszere az EUH-FNA, ezért az ilyen laesiók kivizsgálásának alapvető eleme az EUH-FNA [6].